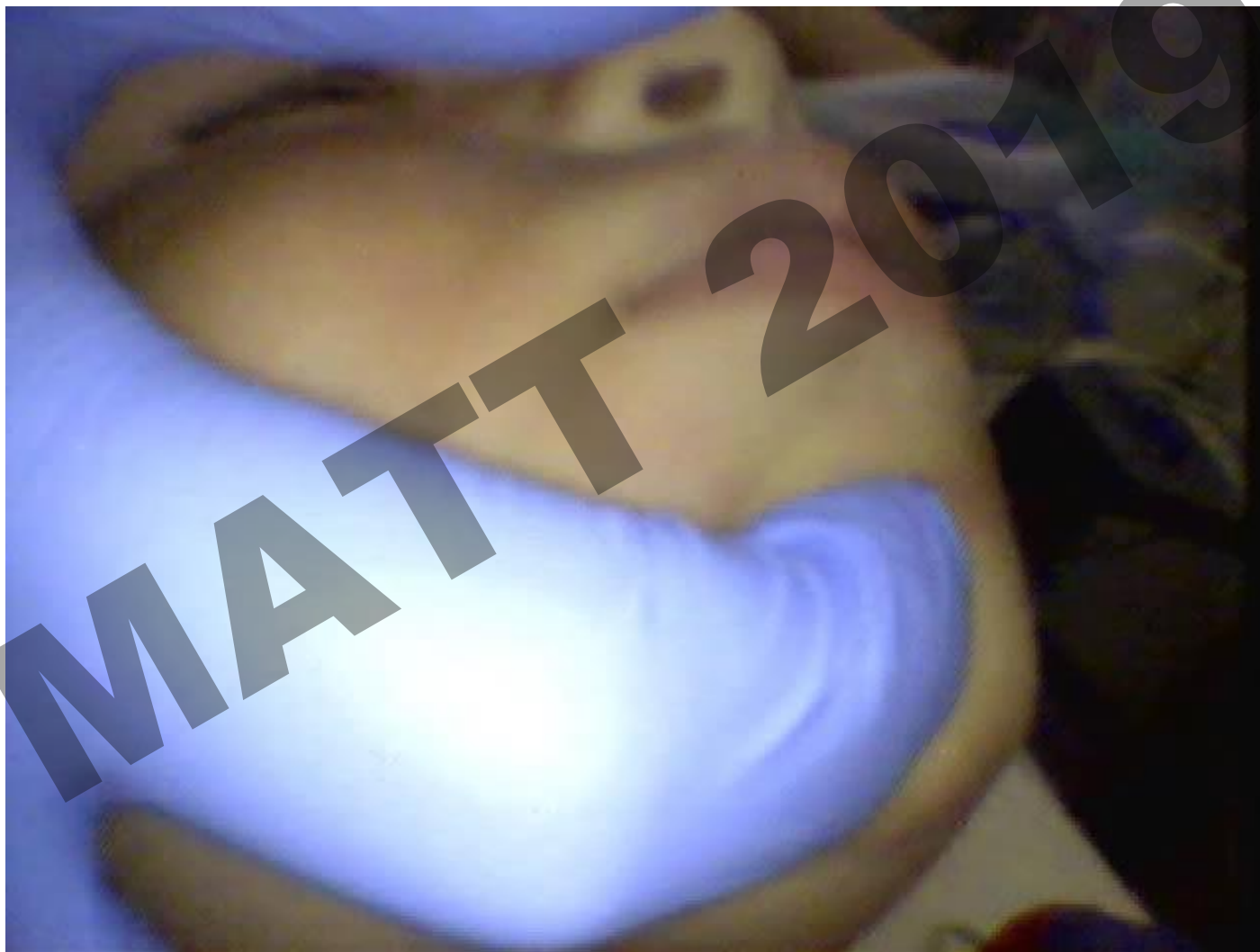

1. eset

- 8 éves fiú
- 2 éve adenotomia
- Panaszai továbbra is fennállnak (horkolás, légzés kimaradás, nyugtalan alvás).
- Fizikális vizsgálat: grade III. tonsilla palatinák
- PG:
enyhe OSA (AHI: 3,4)

1. eset: Alvás endoscopya



2. eset

- 13,5 éves fiú
- 6 éve adenotomia
- Néhány hónapja horkol, utóbbi hetekben légzés kimaradásokat is megfigyeltek. Napközben fáradékony.
- Fizikális vizsgálat: grade II. tonsilla palatinák
- PG:
enyhe OSA (AHI: 2,6)

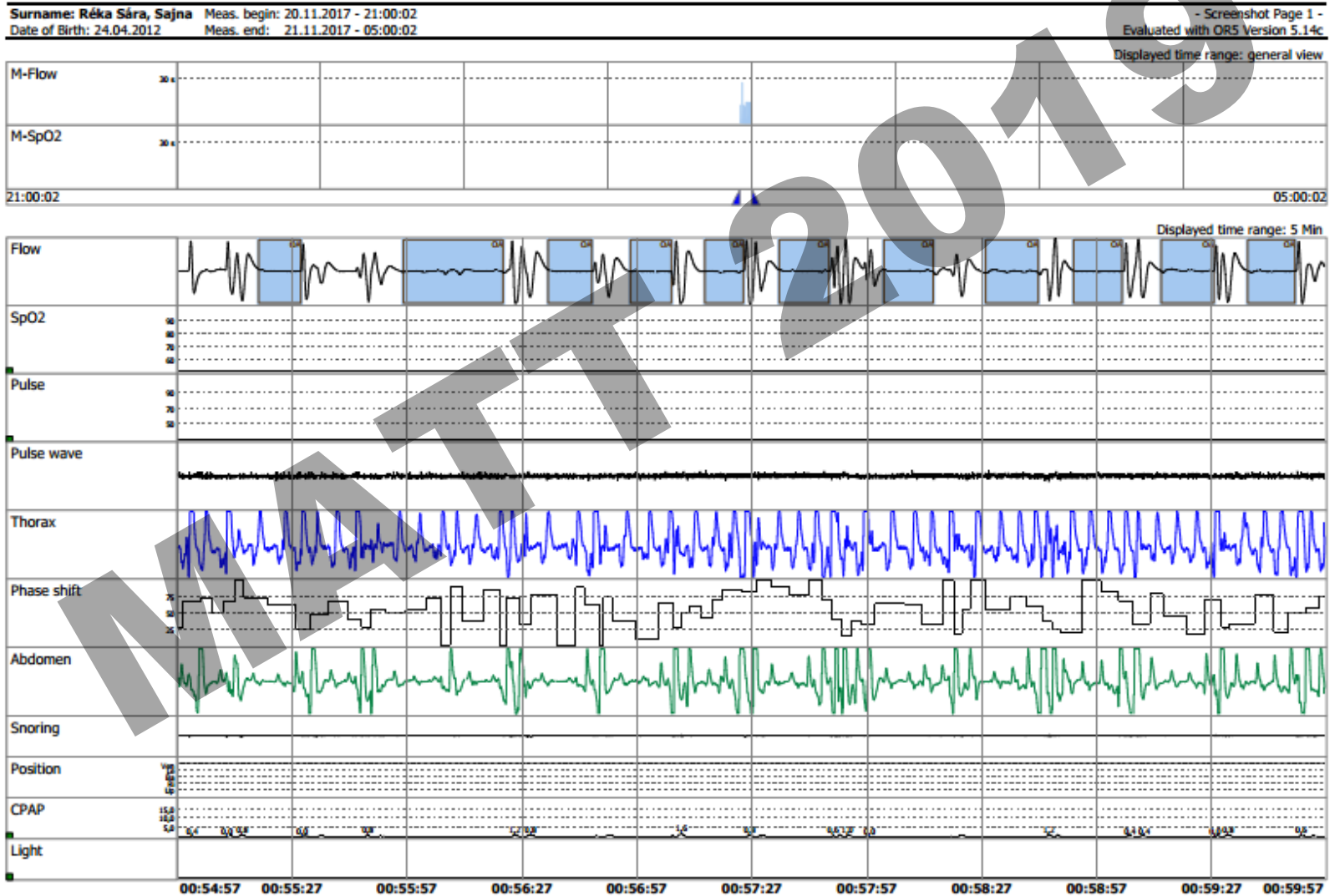
2. eset: Alvás endoscopia



3. eset

- 5 éves lány
- 1,5 éve adenotomia és partialis tonsillectomia
- Néhány hónap tünetmentesség után ismét horkolás, légzés kimaradás, gyakori ébredés és nappali fáradékonyság jelentkeztek.
- Fizikális vizsgálat: grade II. tonsilla palatinák tonsillotomia után, rövidebb mandibula, fogsornál mélyharapás
- PG:
súlyos OSA (AHI:20)

3. eset: PG



3. eset: Alvás endoscopia

FIXED OBSTRUCTION		DYNAMIC COLLAPSE	
LEVEL	FINDINGS	LEVEL	FINDINGS
ADENOIDS	0= (none) <u>1= < 50% obstruction</u> 2 =50% up to 75% obstruction 3= >75% obstruction	PALATE	<u>0= no collapse</u> 1= collapse present
TONSILS	0= none <u>1=< 50% obstruction</u> 2=50 to 90% obstruction 3= tonsils touch at midline	EPIGLOTTIS*	<u>0= no collapse</u> 1= collapse present
TONGUE BASE	0=none <u>1=partial obstruction</u> 2= complete obstruction	HYPOTONIA	<u>0= absent</u> 1= present
		LARYNGOMALACIA	<u>0=absent</u> 1=present

*: epiglottis pulled backwards by the tonsils or tongue base is not considered as dynamic epiglottis collapse.

ADDITIONAL COMMENTS/FINDINGS :

3. eset: Második műtét

- Terv: re-adenotomia, tonsillectomia garatplasztikával (elülső és hátsó garatívek összevarrásával)
- Műtét:
 - re-adenotomia
 - bal oldalon a mellső és hátsó garatív jelentős része, jobb oldalon a hátsó garatív egésze hiányzott, ill a tonsillák felső pólusa mko. a hátsó garatfalhoz hegesen fixálódott → tonsillectomia a tonsillák hátsó garatfalról történő leválasztásával, bal oldalon „részleges” garatplasztika

3. eset: Kontroll PG: negatív, panaszmentes

